心身科学 第 6 巻第 1 号（45–53）（2014）

視床病変による健忘・作話症状の経時的変化と機能解剖学的解析に関する研究

浜田広幸[*1)]　辰巳　寛[*2)]　木村　航[*1)]　高津　淳[*1)]
田中誠也[*1)]　杉山裕美[*1)]　早川統子[*2)]　牧野日和[*2)]
山本正彦[*2)]

左視床の一側性限局性梗塞によりコルサコフ症候群を呈した症例に対して，健忘と作話症状の経時的変化ならびに機能解剖学的分析を行った．症例は，全般的知能や即時記憶は保存されていた一方，逆向性健忘と前向性健忘，ならびに作話を認めた．頭部 MRI にて左視床前核と背内側核を中心とした前内側部に梗塞巣を確認した．前向性健忘は言語性および視覚性記銘力がともに顕著に低下し，発症 3 年が経過した時点でも日常生活に支障を及ぼす健忘症状が残存していた．作話は発症当初には当惑作話が顕著に観察されたが，発症後約 1 カ月の時点で作話症状はほぼ消退した．Schaltenbrand・Wahren 脳アトラスを用いた機能解剖学的解析では，視床前核の一部と乳頭体視床路，背内側核の一部に病変部位が含まれていた．本症例が呈した長期に及ぶ持続性かつ重度の健忘症状の発現には Papez 回路とその周辺の辺縁系の損傷が重要である可能性が示唆された．

キーワード：視床，健忘症候群，コルサコフ症候群，作話，機能解剖学的解析

Ⅰ．はじめに

視床は，解剖学的にも機能的にも単一ではなく，脳の様々な領域と結合する多くの核から構成されており，病変部位により出現する症状は様々である．

視床病変による神経心理学的症状の代表として，健忘症 amnesia（視床性健忘 thalamic amnesia）がある．視床性健忘では，一般的にエピソード記憶が障害され，即時記憶や意味記憶，手続き記憶は保たれる[1, 2)]．エピソード記憶障害の発現には，2 つの辺縁系回路，すなわち，「Papez 回路」（海馬→脳弓→乳頭体→乳頭体視床路→視床前核→帯状回→海馬）と「Yakovlev 回路」（扁桃体→視床背内側核→前頭葉眼窩皮質→鉤状束→側頭葉前部皮質→扁桃体）が重要と指摘されている[2, 3)]．

視床性健忘の特徴としては，一側性損傷では記憶障害の程度は軽度で予後良好である[4, 5)]．また，優位側損傷では言語性記憶障害が，劣位側損傷では視覚性記憶障害が主体となる様態特異性健忘を呈することがある[5)]．一方，両側性損傷では，記憶障害は重篤化し，持続することが多い[1, 4, 5)]．

健忘に作話が伴うコルサコフ症候群の発現には，乳頭体と視床背内側核の関与が重要視されているが[6)]，視床内側部と乳頭体および乳頭体視床路の合併例[2)]や，視床内側部の限局性病変例[2)]，視床背内側核および視床枕内側部の合併例[7)]なども報告されており，その責任病巣については未だ議論がある．なお，作話は事実にないことを語る現象[6)]であり，自発的生産的なもの（空想作話）と，記憶障害による情報の空白を埋めるようなもの（当惑作話）がある．作話の機序や責任病巣については不明な点が多いが，自己や世界に関する記憶や出来事の創作や，誤った解釈に起因することが多く，それらの多くに前頭葉病変の関与が示唆されている．

今回，我々は左視床の限局性一側性病変によりコル

＊1）愛知学院大学大学院心身科学研究科健康科学専攻
＊2）愛知学院大学心身科学部健康科学科
（連絡先）〒598–0013 大阪府泉佐野市中町 2–4–28　E-mail: therapist@zaq.zaq.jp

サコフ症候群を呈した症例を経験した．本症例の記憶障害と作話症状の縦断的追跡を行い，その経過の詳細と解剖学的考察につき報告する．

II．症 例

症例：73歳の右利き女性（2親等以内に左利き素因なし），高校卒業．

既往歴：高血圧（近医にて治療中）．

病前性格：夫とともに飲食店を営んでおり，社交的で真面目である．

現病歴：2010年X月，前日よりめまいを訴え自宅で静養していたが，翌朝，昨日の外出した出来事や孫の名前，自分の年齢が思い出せない症状が出現したため，当院救急外来を受診した．頭部MRIにて左視床に脳梗塞を認めたため，即日入院となった．第2病日より言語治療（ST）を開始した．

神経学的所見（ST初診時）：意識は清明で，明らかな運動障害や感覚障害はなく，神経学的には特に異常所見を認めなかった．

神経放射線学的検査：第6病日の頭部MRIでは，左視床の前核から視床背内側核を中心とした前内側部にかけて限局性の脳梗塞巣を確認した（図1）．第12病日の脳血管撮影では，視床灰白隆起動脈や視床穿通動脈に閉塞の有無については不明であった．

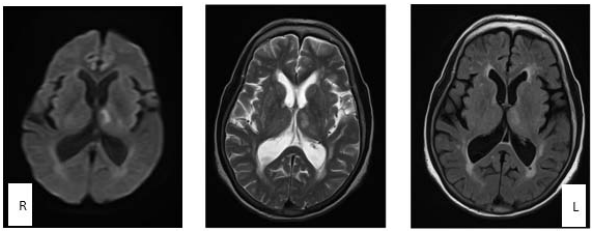

拡散強調画像　　T2強調画像　　FLAIR画像

図1　MRI画像（第6病日）

精神医学的所見：入院時の当初は，病棟内で大声を出し，何度も病室から出ようとする等，不穏な状態であった．病識は欠如しており，点滴を自己抜去する危険行為や，病棟内を歩き回るなどの問題行動が顕著に確認された．ST開始時点では，表情は乏しく自発性の低下を認めた．時間および場所に対する見当識障害を認め，「ここは市役所だ」と主張した．

神経心理学的所見：自発話は流暢で理解障害や喚語困難はなく，第10病日に実施した標準失語症検査SLTAでは，語列挙の低下（8語）を除いては，明らかな失語症状は確認できなかった．その他，日常活動に支障を及ぼす失行や失認（病識障害を除く）はなかった．

本症例の経過を，記憶検査の実施時期に応じて以下の3期に区分し，各々の時期の所見について詳述する（表1）．なお，本症例のリハビリについては本人および家族関係者の意向により，積極的な定期介入はできず，第49病日の退院後は，約2ヶ月に1回程度の定期診察とそれに併せて高次脳機能評価を実施した．

1）第1期（発症～第30病日）：「健忘＋作話を呈した急性期」

簡易精神機能評価はHDS-Rで20／30であった．

全般的知能は，日本版ウェクスラー成人知能検査WAIS-ⅢのFIQ：83，VIQ：89，PIQ：79，レーベン色彩マトリックス検査（Raven's Coloured Progressive Matrices：RCPM）は29／36であった．

記憶は，日本版ウェクスラー記憶検査WMS-Rの一般的記憶：65，言語性：64，視覚性：71，注意集中：99，遅延再生：60であった．日本版リバーミード行動記憶検査（The Rivermead Behavioral Memory Test：RBMT）の標準点は2／24であった．

三宅式対語連合学習検査は，有関係：4−6−6，無関係：0−0−0であった．Reyの聴覚性単語学習課題（Rey's Auditory Verbal Learning Test：AVLT）は，3−3−4−5−5［遅延後］0であった．

Reyの複雑図形は，模写：36，直後再生：15.5，30分遅延再生：10であった．

その他，トイレや給湯室の位置，リハビリテーション室や言語室の場所が覚えられず，毎回誘導が必要であった．これらのことから，言語性・視覚性ともに重度の記銘力障害の存在が示唆された．

日付やリハビリスタッフの名前を何度も教示しても，その数分後には，「今日は何日やっけ？…そうやったね．」などと，同じ質問を繰り返し，午前に体験したこと（検査など）が午後には全く思い出せないなど，入院生活場面において健忘による活動制限は顕著であった．

逆向性健忘は，大阪万博や阪神淡路大震災についての記憶が不確実であり，数十年に及ぶ斑状の想起障害（時間的傾斜あり）が疑われた．

また，発症直後より当惑作話的な特徴を有する以下のような作話が認められた．

（廊下ですれ違った人に対して）「あの人はミエコを探しに来てるから，みーちゃん（娘の呼び名）！」

表 1　神経心理学的検査一覧

		第 1 期 （発症～第30病日）	第 2 期 （発症後 7 ～12ヶ月）	第 3 期 （発症後約 3 年）
HDS-R		20	16	21
WAIS- Ⅲ	FIQ	83	−	−
	VIQ	89	−	−
	PIQ	79	−	−
RCPM		29	31	−
WMS-R	一般的記憶	65	77	−
	言語性	64	81	−
	視覚性	71	77	−
	注意集中	69	107	−
	遅延再生	60	75	−
三宅式対語連合学習検査	有関係対語	4−6−6	5−8−8	6−6−6
	無関係対語	0−0−0	0−0−0	0−0−0
Rey の複雑図形	模写	36	34	34
	直後再生	15.5	12	6.5
	遅延再生（30分）	10	12	11.5

HDS-R：長谷川式簡易知能評価スケール，WAIS- Ⅲ：日本版ウェクスラー成人知能検査
RCPM：レーベン色彩マトリックス検査，WMS-R：日本版ウェクスラー記憶検査

（看護師の病室巡回に対して）「父さんと娘はどこいった？帰らなあかん.」「商工会議所の人が来た．記念病院の人と商売の取引があった.」
（「ここは病院ですよ」との問に対して）「今日は友達のお見舞いのために来た.」

こうした作話は，第30病日頃にはほぼ消退した.

2）第 2 期（発症後約 7 ～12ヶ月時点）:「健忘の回復期」

HDS-R は 16／30 と第 1 期よりも低下したが，RCPM では，31／36 と改善した.

WMS-R は，一般的記憶77，言語性81，視覚性77，注意集中107，遅延再生75 と，全般的に改善傾向にあるものの，依然として記憶障害の存在は明らかであった.

三宅式対語連合学習検査は，有関係 5−8−8，無関係 0−0−0 で，Rey の複雑図形は，模写34，直後再生12，30分後遅延再生12で，この時点においても言語性と視覚性ともに記銘力障害を確認した.

問診場面にて，入院した時期を尋ねると「7 ～ 8 年前」と答えたり，「3 ヶ月ぐらいかなぁ」と答えたりなど一定の回答はなく，発症後に発生した東北の大震災については，「北海道であった，2 ヶ月前」と答えるなど不正確であった.

阪神淡路大震災については，「10年前ぐらい」など曖昧な返答であった.

時間的見当識障害は強く残存しており，日常生活場面においても服薬忘れなどが顕著にみられ，自立した生活は困難な状態であった.

3）第 3 期（発症後約 3 年）:「健忘の慢性期」

HDS-R は，21／30 と改善した.

三宅式対語連合学習検査は，有関係 6−6−6，無関係 0−0−0 で，Rey の複雑図形は，模写34，直後再生6.5，遅延再生11.5 と，いずれも著変はなく，この時点においても言語性・視覚性ともに高度の記銘力障害を確認した.

入院時期についての問に対しては，「1 年もたってない」と返答し，昨日の診察受診の出来事も覚えておらず，Rey の複雑図形を実施した後に部屋を退出する際には，自分の書いた図形を見ながら，「これは今日，私が書いたのか？」と述べるなど，日常生活に支障を及ぼす程の健忘症状が確認された.

東北の大震災については，「そんなことがあったのか？」と答え，阪神淡路大震災については，「こっちの方でも，その（東北の大震災）後にあったよね」と発言するなど，記憶の時間的脈絡が混乱しているような場面も観察された.

Ⅲ．考　察

本例は，左視床の限局性脳梗塞により知的機能や即時記憶は保たれていたものの，急性期には重度の健忘症状と作話を呈し，作話が消退した後も，日常活動に深刻な影響を及ぼす顕著な健忘症状が残存した一例である．

コルサコフ症候群は，前向性健忘，逆向性健忘，見当識障害，作話，自己の病態の洞察欠如の5大徴候を特徴とする[6]．本症例においても，高度の前向性健忘と斑状の逆向性健忘に加え，時間および場所に関する見当識障害や作話，病識障害が観察され，病態としてはコルサコフ症候群を呈していたと考えられる．

コルサコフ症候群の責任病巣として，乳頭体と視床背内側核が重要視されてきているが[6]，視床の両側性病変[8, 9, 10]や左視床を中心とした多発性梗塞[11]，右視床背内側核の梗塞[12]，左視床背内側核と内側視床髄板[13]の報告も存在する．1990年以降，本邦で報告された視床病変により記憶障害を呈した症例の一覧（表2-ⅰ，ⅱ）を示す．この表においては，病因や病変部位，作話の有無，前向性健忘や逆向性健忘の程度，病

表2-i　視床病変により記憶障害を呈した症例（本邦1990～1996）

報告者	症例	病因	病変	作話	前向性健忘	逆向性健忘		病識障害	見当識障害	経過
伊藤ら 1990	74歳男性	T	左側（A），右全般		＋				＋	全脳照射により病変消失，見当識改善
杉原ら 1990	72歳男性	I	両側内側部（CM・DM・VL・VPL）		＋	－			＋	50病日転院，残存
	70歳女性	I	両側内側部（CM・DM）		＋					50病日退院，残存
	76歳男性	I	両側外側部（VL・VPL）		＋	－		－		30病日改善
	65歳男性	I	両側外側部（VL・VPL・CM）		＋			＋	＋	40病日改善
高松ら 1990	66歳女性	I	右前内側部		＋	－			－	11ヶ月後，視覚性記銘力障害のみ残存
本庄ら 1991	50歳男性	I	両側前内側，左中脳	＋	＋	＋	10年	＋	＋	2年後，コルサコフ症候群残存
熊瀬川ら 1991	56歳男性	E	両側内側核	＋	＋	＋	高卒以後	＋	＋	6ヶ月後，浮腫改善に伴い，日常生活には支障のないレベルまで改善
瓦林ら 1991	72歳女性	I	左前内側		＋	＋			＋	記載なし
	64歳男性	I	左前内側		＋	＋	10年		＋	記載なし
山名ら 1991	44歳男性	I	両側		＋	＋			＋	半年後，会社勤務可能
太田ら 1991	45歳男性	I	両側内側部（右＞左） 両側傍正中部（DM・A）	－	＋				＋	3ヶ月後改善
寺尾ら 1991	89歳女性	I	左内包膝～前脚部		＋	＋	数年前		＋	4年後残存
西岡ら 199	164歳男性	H	右（脳室穿破）		＋	－				3ヶ月後，視覚性記銘力障害のみ残存
岡田ら 1991	30歳男性	I	左前内側部		＋	＋	数時間		＋	5ヶ月後，ほぼ改善
高松ら 1992	70歳男性	I	右前内側部	＋	＋	＋		＋	＋	2ヶ月後，軽度改善
寺尾ら 1993	67歳男性	I	両側前内側部 椎骨脳底動脈系の多発性梗塞	＋	＋	＋	1ヶ月		＋	6ヶ月後退院，残存
根来ら 1994	70歳男性	I	左内包膝部 既往：左視床，右内包前脚部		＋				＋	1ヶ月後，ほぼ改善
北側ら 1996	69歳男性	I	両側内側部	－	＋	＋				1ヶ月後，残存
滋賀ら 1996	73歳男性	I	左側（MTT・A・IL） DMは否定的		＋				＋	記載なし
前島ら 1996	68歳男性	H	左前内側部 両側基底核に多発性梗塞	＋	＋	＋	2年？		＋	3ヶ月後，残存
安野ら 1996	45歳男性	I	右側（A・DM・VL・CM） 左側（DM・CM）	－	＋	－		－	－	記載なし

HDS-R：長谷川式簡易知能評価スケール，WAIS-Ⅲ：日本版ウェクスラー成人知能検査
RCPM：レーベン色彩マトリックス検査，WMS-R：日本版ウェクスラー記憶検査

表 2–ii　視床病変により記憶障害を呈した症例（本邦 1997～2012）

報告者	症例	病因	病変	作話	前向性健忘	逆向性健忘	病識障害	見当識障害	経過
森ら 1997	42歳女性	I	左前内側～内包膝部		＋				1ヶ月後復職，改善
	71歳女性	I	左内包膝部		＋				6ヶ月後，残存
	68歳女性	I	左前内側～内包膝部		＋				1ヶ月後，残存
坪井ら 1997	60歳男性	I	左前内側部（A・DM・MTT・IL）		＋	－		＋	1年後残存
渡辺ら 1998	29歳男性	I	右前核，内側核，後外側核，視床下部，左前内側核		＋		＋	＋	3年後残存
	62歳女性	I	左側（A・DM），右内側部	＋	＋	－	＋	＋	3年後残存
菊井ら 1999	66歳女性	I	右内包膝部～視床前核		＋	－		＋	14日後，残存
松尾ら 1999	78歳女性	II	左側（DM～IL）A・MTT は含まれず	＋	＋	＋ 2週間	＋	＋	1ヶ月後退院，改善
西田ら 2000	70歳女性		左前内側部		＋	＋		＋	1年9ヶ月後，残存
緒方ら 2000	34歳女性	D	両側内側～中脳水道周囲	－	＋	－		＋	54病日，病変縮小，不鮮明となったが，残存
中島 2001	29歳男性	D	左視床を中心とした多発性	＋	＋	＋	＋	＋	2ヶ月後，徐々に改善
森田ら 2002	57歳男性	H	左前内側部		＋			＋	2週後改善
関口ら 2002	84歳男性	I	右後外側部，右後頭葉内側部	－	＋	＋ 4年		＋	8週後，残存
高橋ら 2002	72歳男性	I	両側		＋			＋	1ヶ月後，残存
林ら 2003	72歳女性	I	左前部，内包膝部	＋	＋	＋ 2年	＋	＋	2ヶ月後，残存
林ら 2003	40歳女性	D	両側傍正中部～視床下部		＋			＋	2ヶ月後，病変縮小したが，残存
大沢ら 2005	63歳女性	H	右前内側部（脳室穿破）		＋		＋	＋	2ヶ月後，残存
浦上ら 2006	53歳男性	H	左内側部		＋				6ヶ月後，改善
吉田ら 2006	73歳女性	I	左側（DM）	－	＋	＋ 10～20年	－	＋	7ヶ月後，残存
加藤ら 2008	77歳女性	I	右内包膝部～視床前核		＋				3ヶ月後，残存
筆者ら※ 2010	73歳女性	I	左前核～背内側核	＋	＋	＋ 数十年	＋	＋	30病日作話改善，3年後健忘症状残存
塩川ら 2012	87歳男性	I	右前部	－	＋	＋		＋	7ヶ月後，残存

T：腫瘍，H：出血，I：梗塞，E：浮腫，D：脱髄
A：前核，DM：背内側核，CM：正中中心核，MTT：乳頭体視床路，VL：外側腹側核，VPL：後外側腹側核，IL：髄板内核
※本症例

識障害や見当識障害の有無，および経過を記載した．前向性健忘は全例にみられ，コルサコフ症候群を呈した症例のなかで，予後が記載されていた症例において，日常生活に支障のないレベルまで改善した例は熊瀬川ら[9]と松尾ら[13]の2例のみであった．

作話は，多くの場合，急性期～亜急性期に症状が顕著にみられ，その後，減衰していく場合が大半であるとされる[14]．本症例が呈した作話の経過として，発症直後から欠損した記憶を補うような当惑作話が顕著に観察されたが，経過とともに徐々にその傾向は少なくなり，第30病日頃にはほぼ消退した．作話の責任病巣としては，前頭葉眼窩面を含む前脳基底部が重要[15, 16, 17]である．前脳基底部から右側の前頭葉や線条体に病巣が伸展する場合は，作話が継続する場合があると指摘されている[18]．両側視床背内側核と髄板内核（paramedian 動脈領域）の梗塞例[19]や，左後交通動脈の破裂例[20]，左視床前部と内包膝部の梗塞例[21]，右内包膝部の梗塞例[22]，左視床前核・内側核と右視床内側部の梗塞例[23]，左視床前内側部の出血例（両側基底核に多発性小梗塞あり）[24]，両側視床前内側部の梗塞例[25]，右視床の極小病変例[26]などの報告もある（表3）．Ghika-Schmid ら[27]は視床の片側病変では作話はほとんど出現しないと指摘しているが，必ずしも両側病変が必要条件とは限らない．また作話の発現には，前頭葉機能の中でも，特に自己監視能力や現実監視機構が関連するという見解が有力であり[18]，佐竹[28]は見当識障害に加え，病識の欠如が作話出現の背景と指摘している．林ら[21]や Schnider ら[22]は，視床と前頭葉との機能的遮断の結果として，作話の発現を説明している．Benson ら[29]は前頭葉眼窩面と内側面の SPECT

表 3　視床病変により作話症状を呈した症例（抜粋）

報告者	症例		病因	病変	経過
本庄ら	1991	50歳男性	I	両側前内側，左中脳	2 年後，コルサコフ症候群残存
熊瀬川ら	1991	56歳男性	E	両側内側核	6 ヶ月後，浮腫改善に伴い，日常生活には支障のないレベルまで改善
高松ら	1992	70歳男性	I	右前内側部	2 ヶ月後，軽度改善
寺尾ら	1993	67歳男性	I	両側前内側部，椎骨脳底動脈系の多発性梗塞	6 ヶ月後退院，残存
前島ら	1996	68歳男性	H	左前内側部，両側基底核に多発性梗塞	3 ヶ月後，残存
渡辺ら	1998	62歳女性	I	左側（A・DM），右内側部	3 年後残存
松尾ら	1999	78歳女性	I	左側（DM ～ IL），A・MTT は含まれず	1 ヶ月後退院，改善
中島	2001	29歳男性	D	左視床を中心とした多発性	2 ヶ月後，徐々に改善
林ら	2003	72歳女性	I	左前部，内包膝部	2 ヶ月後，残存
筆者ら※	2010	73歳女性	I	左前核～背内側核	30病日作話改善，3 年後健忘症状残存

T：腫瘍，H：出血，I：梗塞，E：浮腫，D：脱髄
A：前核，DM：背内側核，CM：正中中心核，MTT：乳頭体視床路，VL：外側腹側核，VPL：後外側腹側核，IL：髄板内核
※本症例

上の集積の改善とともに作話が改善した症例を報告しており，いずれも前頭葉との関連が強く示唆される．

本症例の場合，MRI 画像上は前頭葉領域の病変は確認できなかったが，SPECT は施行していないため，前頭葉と作話との関連性についてのこれ以上の考察は困難であった．（表 3）

健忘症と左右半球間の関係については，左大脳半球病変で言語性記憶が，右大脳半球病変で視覚性記憶が障害される「様態特異性健忘」の出現が知られている[5, 30, 31]．しかし，左側病変で言語性・視覚性記憶ともに障害される症例[32]や，右側病変では記憶障害が軽度に留まり[1, 33]，明らかな様態特異性を呈さない症例[26]も報告されており，確定した見解はない．本症例の場合は，左一側性の視床限局性病変で，言語性と視覚性ともに重度の記憶障害が出現し，それが長期にわたり著変なく持続している点で特徴的であった．視床性健忘の予後に関して，秋口ら[5]は一側性病変による健忘は比較的短期間に改善するが，両側性病変では持続的な健忘を示すことが多く，たとえ一側性病変であっても，他の部位に多発性の病変を有する場合は持続性健忘を示すと指摘している．本症例の MRI 画像では，左視床以外に明瞭な病変部位は視認できなかったが，機能水準での異常性の有無については SPECT 所見に欠けるため，詳細は不明であった．

記憶機能への関与が強い視床内構造は，視床前核群や乳頭体視床路（Papez 回路），内髄板，視床背内側核（Yakovlev 回路），下視床脚，視床正中核群などがある[3]．特に乳頭体視床路は Papez 回路の中で海馬と前頭葉を結ぶ重要な位置にあり，記憶障害の責任病巣として最有力と考えられている[1, 3]．また，内髄板近傍は Papez 回路と Yakovlev 回路が近接している領域であり，これら 2 つの系が同時に損傷されることにより健忘が生ずるという考え方もある[34]．一方，近年は周嗅皮質や嗅内皮質から視床背内側核を経て前頭前野に投射する神経回路の役割が重要視されている[35, 36]．

本症例の病巣を，Schaltenbrand・Wahren[37]の脳アトラスと比較すると，視床前核の一部や乳頭体視床路，背内側核の一部を含んでいた（図 2）．健忘の発現に直結する特定の視床核を断定することは困難な作業で

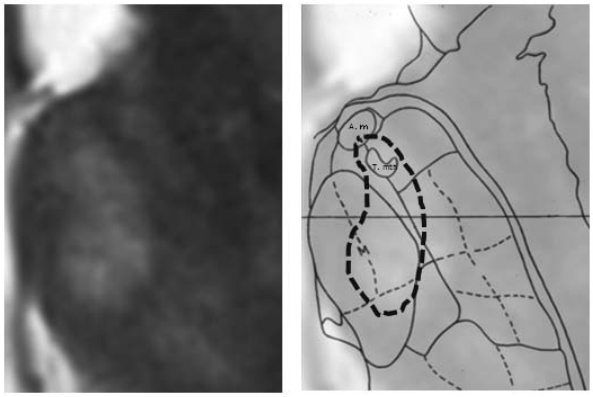

図 2　梗塞部位の局在

左図：図 1 での左視床を拡大したもの　右図：Schaltenbrand・Wahren37）のアトラスの重ね合わせ（点線部）
A.m：Nucleus anteromedialis thalami（視床前内側核），T.mth：Tractus mamillo-thalamicus（乳頭体視床路），M：Territorium mediale thalami（視床内側核）

はあるが，本症例の場合，限局性の一側性病変であっても 3 年以上にもわたり日常活動に著しい支障を及ぼす健忘症状が残存している点を踏まえると，Mishkin ら[38] や Graff-Radford ら[34] が結論するように Papez 回路と Yakovlev 回路の 2 つの系が同時に損傷された結果として解釈できるかもしれない．本症例が呈した長期に及ぶ持続性かつ重度の健忘症状の発現には，Papez 回路とその周辺の辺縁系の損傷が重要である可能性が示唆された．

本症例のように一側性の限局性視床病変であっても，長期に及ぶ重度の健忘症状が残存するなど，予後不良のケースがあることを念頭に置くとともに，今後さらなる類似症例の蓄積を行い，健忘と作話の責任病巣とそれらの発現機序に関する検討を行う必要があると考える．

文　献

1）森悦朗，橋本衛．間脳病変と記憶障害．神経研究の進歩　2001；45：198−208.

2）福原竜治，池田学，小森憲治郎，田辺敬貴．健忘症候群の臨床とその病理．CLINICAL NEUROSCIENCE　2003；21：811−4.

3）西尾慶之，森悦朗．エピソード記憶と視床．CLINICAL NEUROSCIENCE　2006；24：1112−3.

4）佐藤正之．視床の症候．総合リハビリテーション　2006；34：963−70.

5）秋口一郎，渡辺俊之，八木秀雄．神経内科　2004;60:20−7.

6）山鳥重．神経心理学入門．東京：医学書院；1985．p. 269−72.

7）加藤元一郎．記憶とその病態．高次脳機能研究　2008；28：206−13.

8）本庄弘次，橋本洋一郎，山中信和，ほか．コルサコフ症候群をきたした傍正中視床中脳梗塞の 1 例．脳卒中　1991；13：21−7.

9）熊瀬川敏彦，三山吉夫，上田孝．視床病変でみられたコルサコフ症候群の一症例．九州神経精神医学　1991;37: 1−6.

10）Meisser I, Sapir S, Kokmen E, Stein SD. The paramedian diencephalic syndrome：a dynamic phenomenon. Stroke 1987；18：380−5.

11）中島誠．コルサコフ症候群を呈し急性散在性脳脊髄炎が考えられた 1 例．香川労災病院雑誌　2001；7：157−9.

12）高松和弘，滝沢貴昭，宮本勉，ほか．コルサコフ症候群を呈した右前内側視床梗塞の 1 例．脳卒中　1992；14：638−43.

13）松尾宏俊，狐野一葉，中島健二．Korsakoff 症候群を呈した視床梗塞の 1 例．神経内科　1999；50：473−6.

14）穴水幸子，三村將．作話の神経機構．BRAIN MEDICAL 2007；19：165−72.

15）Damasio AR, Graff-Radford NR, Eslinger PJ, et al. Amnesia following basal forebrain lesions. Arch Neurol 1985；42：263−71.

16）三宅裕子，田中友二，山鳥重．前脳基底部健忘の 1 例．神経心理学　1994；10：153−9.

17）岩田誠, 櫻井靖久, 石川尚志, ほか．前脳基底部病変と健忘．神経研究の進歩　1994；38：1012−21.

18）船山道隆，三村將．記憶障害と作話．BRAIN and NERVE 2008；60：845−53.

19）Nys GM, van Zandvoort MJ, Roks G, et al. The role of executive functioning in spontaneous confabulation. Cogn Behav Neurol 2004；17：213−8.

20）Barba GD, Boisse MF, Bartolomeo P, Bachoud-Levi AC. Confabulation following rupture of posterior communicating artery. Cortex 1997；33：563−70.

21）林竜一郎，大橋昌資，渡辺良，ほか．左視床・内包梗塞により記憶障害，作話と非失語性呼称錯誤を生じた 1 例．脳神経　2003；55：530−5.

22）Schnider A, Gutbrod K, Hess CW, Schroth G. Memory without context：Amnesia with confabulations after infarction of the right capsular genu. J Neurol Neurosurg Psychiatry 1996；61：186−93.

23）渡辺修，長谷川千恵子，小林一成，ほか．健忘症候群 3 例の経過とその特徴―間脳性健忘と側頭葉性健忘について―．臨床リハ　1998；7：108−12.

24）前島伸一郎，中大輔，呂建平，ほか．左視床前内側部の出血により生じた健忘症候群の 1 例．脳神経外科　1996；24：53−6.

25）寺尾安生，桜井靖久，作田学，ほか．持続性の健忘症と傾眠状態を呈し，FDG-PET で広範囲の代謝低下域を認めた両側前内側視床梗塞の 1 例．臨床神経　1993；33：951−6.

26）Foglia P, Perini M, Vanzulli F. Pure amnesia in a case of right thalamic lesion. Ital J Neurol Sci 1991；12：211−3.

27）Ghika-Schmid F, Bogousslavsky J. The acute behavioral syndrome of anterior thalamic infarction：a prospective study of 12 cases. Ann Neurol 2000；48：220−7.

28）佐竹隆三．健忘症候群の臨床病理学的研究．精神神経学雑誌　1951；53：242−98.

29）Benson DF, Djenderedjian A, Miller BL, et al. Neural basis of confabulation. Neurology 1996；46：1239−43.

30）Mori E, Yamadori A, Mitani Y. Left thalamic infarction and disturbance of verbal memory：A clinico-anatomical study with a method of computed tomographic stereotaxic lesion localization. Ann Neurol 1986；20：671−6.

31）Speedie LJ, Heilman KM. Anterograde memory deficits for visuospatial after infarction of the right thalamus. Arch Neurol 1983；40：183−6.

32）中村雄作．視床と健忘症候群．CLINICAL NEUROSCIENCE 2006；24：1139−41.

33）数井裕光，武田雅俊．健忘症状群の診かた．高次脳機能研究　2009；29：304−11.

34）Graff-Radford NR, Tranel D, Van Hoesen GW, et al. Diencephalic amnesia. Brain 1990；113：1−25.

35）Aggleton JP, Brown MW. Episodic memory, amnesia, and the hippocampal-anterior thalamic axis. Behav Brain Sci 1999；22：425–89.
36）Aggleton JP, Brown MW. Interleaving brain systems for episodic and recognition memory. Trends in Cognitive Sciences 2006；10：455–63.
37）Schaltenbrand G, Wahren W. Atlas for Stereotaxy of the Human Brain. Stuttgart・NewYork：Thieme；1998.
38）Mishkin M. Memory in monkeys severely impaired by combined but not by separate removal of amygdala and hippocampus. Nature 1978；273：297–8.

（最終版平成 25 年 12 月 25 日受理）

Journal of the Institute for Psychological and Physical Science, Vol. 6, No. 1, 45−53, 2014

A Case of the Korsakoff Syndrome Due to Left Thalamic Infarction

Hiroyuki Hamada, Hiroshi Tatsumi, Wataru Kimura, Zyun Takatsu, Seiya Tanaka, Hiromi Sugiyama, Touko Hayakawa, Hiyori Makino, Masahiko Yamamoto

Abstract

In this study, we carried out the functional-anatomical analysis of a patient with amnesia and confabulation which showed Korsakoff syndrome by left thalamus infarction.

The case showed retrograde amnesia, anterograde amnesia, and confabulation. On the other hand, intelligence and immediate memory were preserved. We confirmed the infarction of anterior medial part as a focus in brain MRI that is the left dorsomedial nucleus and anterior nucleus of thalamus. The anterograde amnesia was associated with verbal and visual disturbances of memorization. At the time of three years post onset, the patient was distressed by the serious amnesia which influenced everyday life. The confabulation showed at the acute period, whereas it was not observed one month after-onset.

We conducted the functional-anatomy analyses of the nidus regions using the cerebrum atlas of Schaltenbrand-Wahren. As a result, it turned out that the lesions included a part of nucleus anterior thalamus, and a mammillary-body thalamus tractus, and nucleus dorsomedial.

We indicated that the damage to the Papez circuit and the limbic system of the periphery of it was important for a manifestation factor of the serious amnesia of this case.

Keywords: thalamus, amnesia, Korsakoff syndrome, confabulation, functional anatomical analysis